



Academia Chilena de
Medicina y Cirugía Estética



UNIVERSIDAD
BERNARDO
O'HIGGINS

ANATOMIA FUNCIONAL DEL ROSTRO

DR. JORGE DIAZ CORTES

GENERALIDADES DE LA PIEL

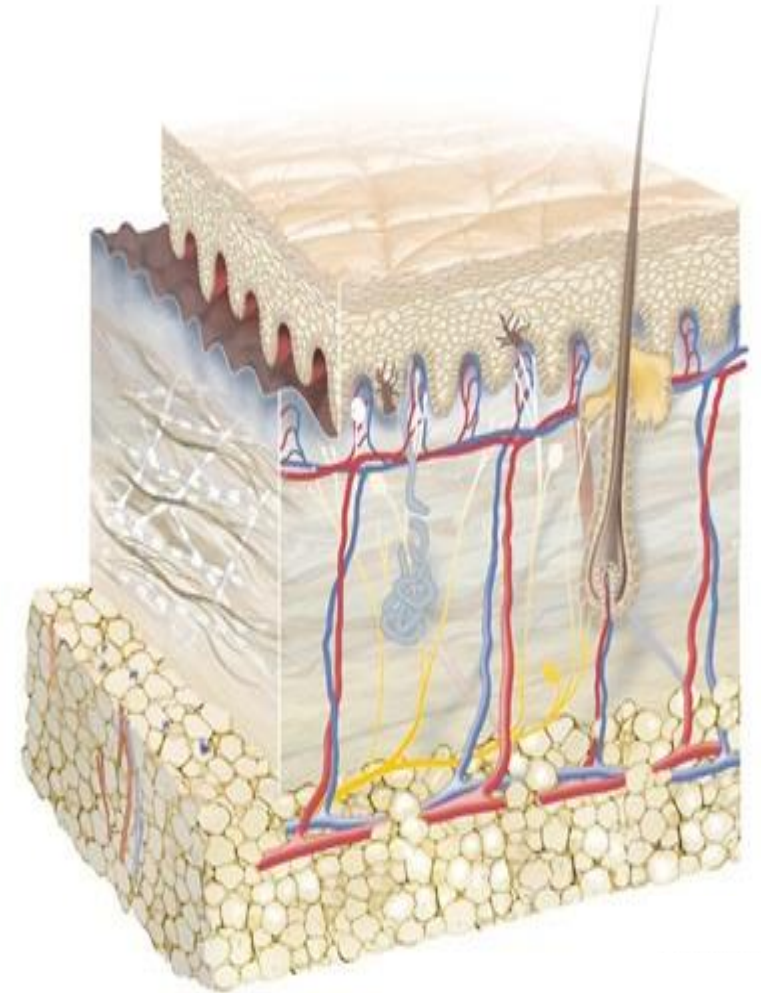
La piel es vital para nuestra salud y bienestar globales. Además de actuar como primera línea defensiva del organismo frente a bacterias y virus, la piel sana mantiene el equilibrio de líquidos y contribuye a regular la temperatura corporal.

Es muy sensible y reconoce el toque más suave así como el dolor.

Es el órgano más grande y visible, que cubre casi 2m^2 y representa casi $1/6$ de nuestro peso corporal. El estado de la piel puede ejercer también un impacto significativo sobre nuestra autoestima.

ESTRUCTURA DE LA PIEL

La piel, órgano dinámico constantemente cambiante, se compone en tres capas principales: epidermis, dermis y tejido subcutáneo, cada una de las cuales está formada por varias subcapas. Los anexos de la piel, como folículos y glándulas sebáceas y sudoríparas, también desempeñan diversos papeles en su función global.



EPIDERMIS

La epidermis, como capa más externa que vemos y tocamos, nos protege frente a toxinas, bacterias y pérdida de líquidos.

Consta de 5 subcapas de células llamadas queratinocitos. Estas células, producidas en la capa basal más interna, migran hacia la superficie de la piel madurando y experimentando una serie de cambios.

Este proceso, conocido como queratinización (o cornificación), hace que cada una de las subcapas sea distinta.

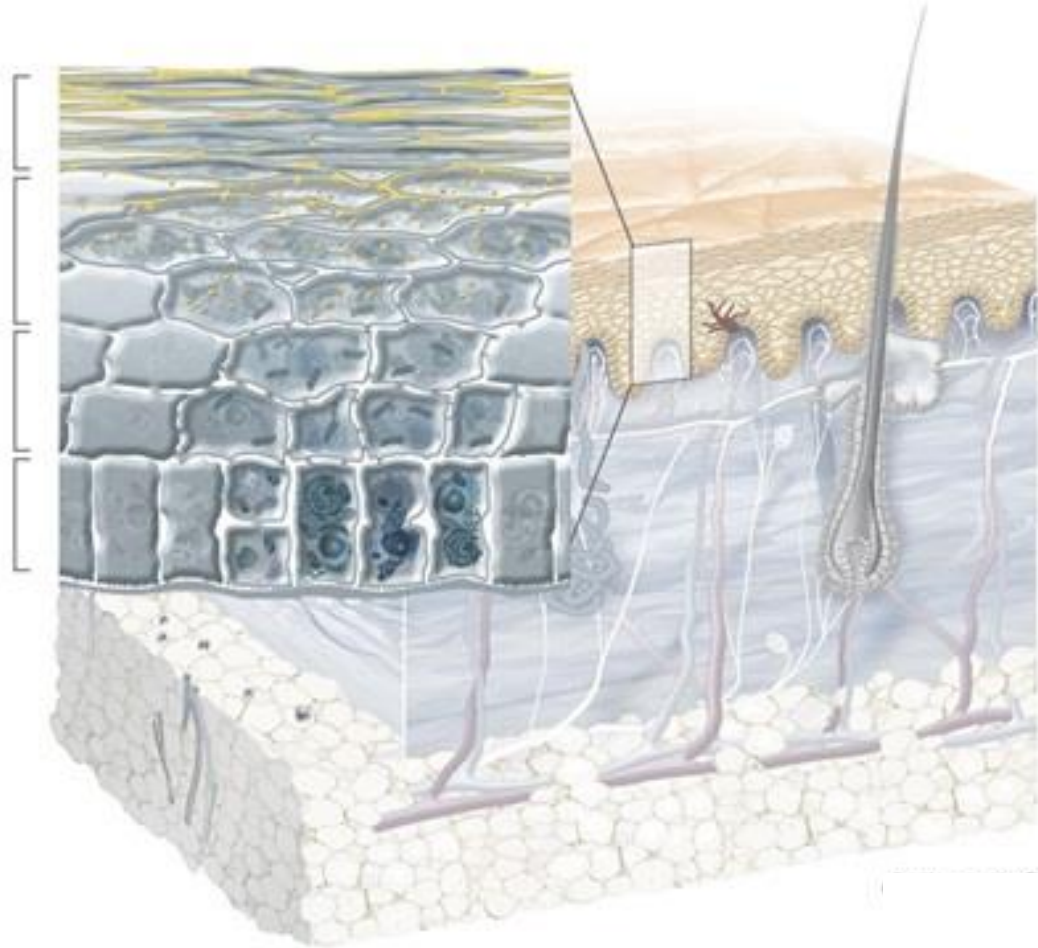
EPIDERMIS

ESTRATO
CÓRNEO

ESTRATO
GRANULOSO

ESTRATO
ESPINOSO

ESTRATO
BASAL



EPIDERMIS

Capa basal (o estrato basal): Es la capa más interna, donde se producen los queratinocitos.

Capa espinosa (o estrato espinoso): Los queratinocitos producen queratina (fibras de proteína) y llegan a adoptar forma de huso.

Capa granular (estrato granuloso): Comienza la queratinización: las células producen gránulos duros y, a medida que éstos empujan hacia arriba, cambian a queratina y lípidos epidérmicos.

Capa clara (estrato lúcido): Las células están densamente comprimidas, aplanadas y no pueden distinguirse unas de otras.

Capa córnea (o estrato córneo): Es la capa más externa de la epidermis y comprende, en promedio, unas 20 subcapas de células muertas, aplanadas, en función de la parte del cuerpo que recubre la piel. Estas células muertas se desprenden regularmente en un proceso conocido por descamación. La capa córnea es también asiento de los poros de las glándulas sudoríparas y las aberturas de las glándulas sebáceas.

EPIDERMIS

Las células de la capa córnea se unen entre sí por medio de los lípidos epidérmicos. Estos lípidos son esenciales para la salud de la piel: crean su barrera protectora y fijan la humedad. Cuando faltan los lípidos, la piel puede llegar a estar seca y puede percibirse tirante y áspera.

La epidermis está cubierta por una emulsión de agua y lípidos (grasas) conocida como película hidrolipídica. Esta película, mantenida por secreciones de las glándulas sudoríparas y sebáceas, contribuye a mantener la piel flexible y actúa como barrera adicional frente a bacterias y hongos.

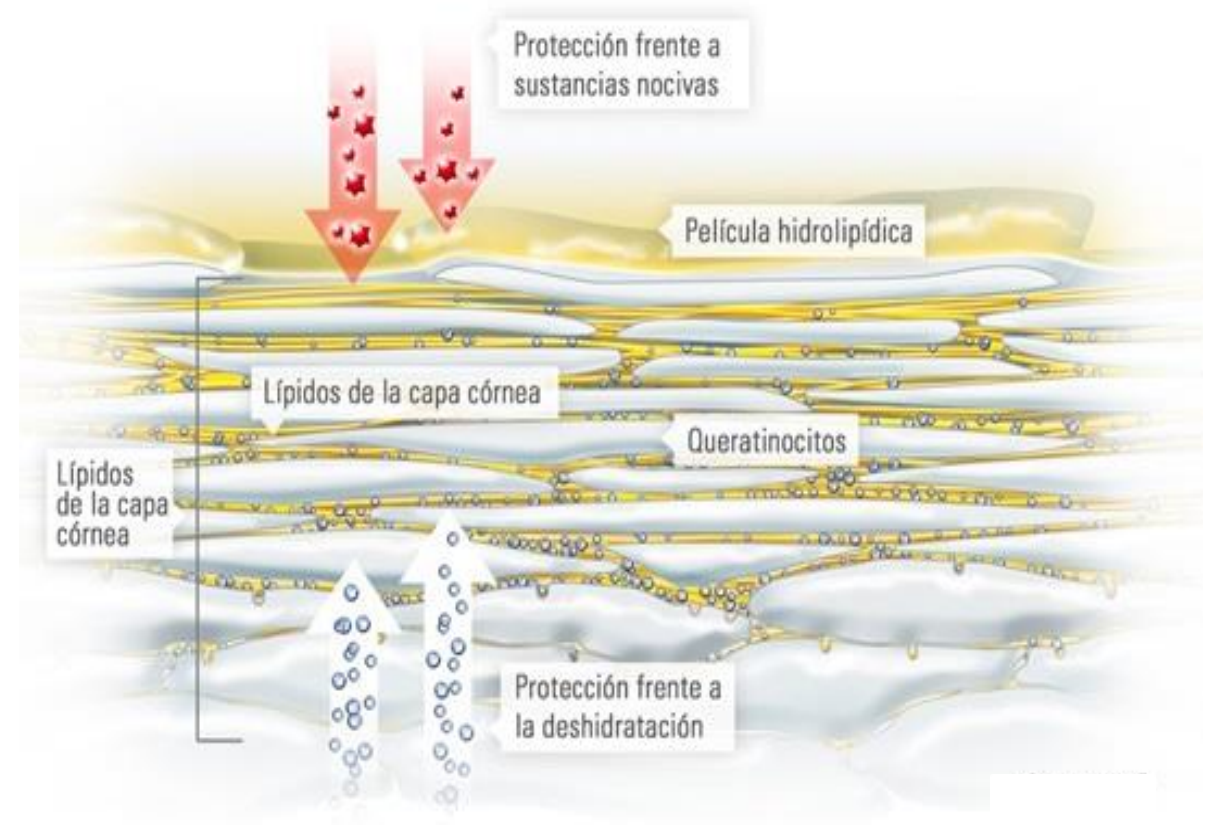
EPIDERMIS

La parte acuosa de esta película, conocida como manto ácido protector, contiene:

Ácido láctico y diversos aminoácidos del sudor.

Ácidos grasos libres del sebo.

Aminoácidos, ácido pirrolidincarboxílico y otros factores hidratantes naturales (FHN), que son predominantemente productos secundarios del proceso de queratinización.



EPIDERMIS

Este manto ácido protector proporciona a la piel sana su pH ligeramente ácido, entre 5,4 y 5,9. Es el medio ideal:

Para que vivan los microorganismos afines a la piel (conocidos como flora cutánea saprófita) y sean destruidos los microorganismos nocivos.

Para la formación de lípidos epidérmicos.

Para las enzimas que impulsan el proceso de descamación.

Para que la capa córnea sea capaz de repararse a sí misma cuando esté dañada

En la mayoría de las partes del cuerpo la epidermis tiene un espesor de sólo 0,1 mm aproximadamente en total, aunque es considerablemente más delgada en la piel que rodea los ojos (0,05mm) y considerablemente más gruesa (entre 1 y 5mm) en las plantas de los pies.

DIFERENCIAS HOMBRE - MUJER

La piel masculina, tanto la de la cara como la del cuerpo, tiene una composición diferente que la femenina.

La hormona testosterona determina las características masculinas de la piel del hombre y le confiere una estructura diferente en relación con la piel femenina. Si bien la piel de cada hombre es única, en general la piel masculina, tanto en la cara como en el cuerpo, es más gruesa, más grasa y envejece de manera diferente.

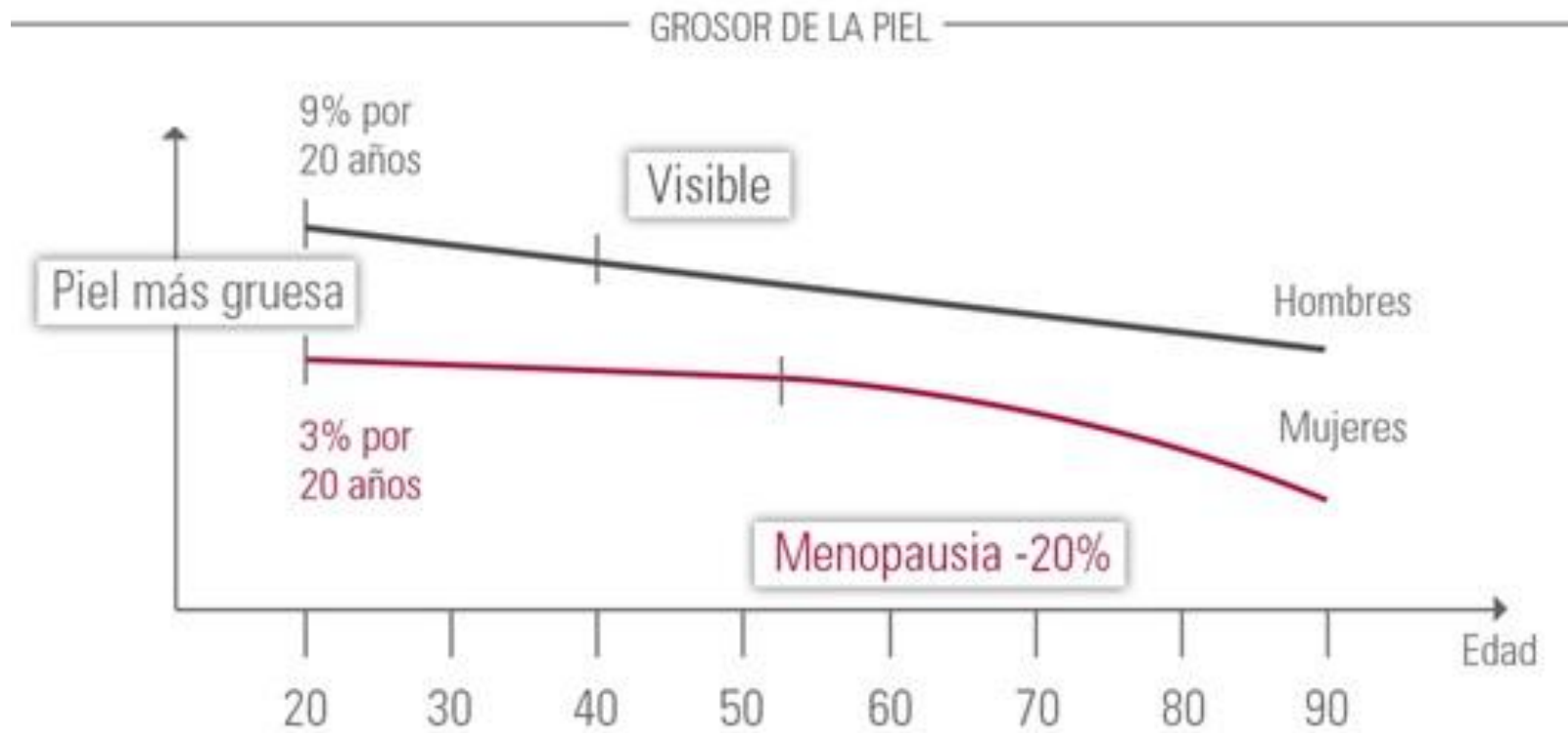
DIFERENCIAS HOMBRE - MUJER

En promedio, la piel masculina es alrededor del 20% más gruesa que la femenina. Contiene más colágeno y tiene un aspecto más compacto y firme.

El contenido en colágeno de la piel masculina se reduce a velocidad constante. La piel femenina se afecta en una fase tardía de la vida, especialmente después de la menopausia. En este momento la piel se adelgaza más espectacularmente y los efectos son más pronunciados que en la piel masculina.



DIFERENCIAS HOMBRE - MUJER



CARÁCTER GRASO

Los hombres tienen más glándulas sebáceas activas y, por lo tanto, más poros que las mujeres. Además, tanto sus glándulas sebáceas como sus poros son más grandes que los de las mujeres.

La piel masculina produce el doble de sebo que la femenina, de manera que es más grasa y más brillante que la de la mujer. Como resultado, su pH es inferior al de la mujer y es más propensa a presentar impurezas y acné.

Los hombres adultos son más propensos que las mujeres adultas a presentar piel seca

ENVEJECIMIENTO

Los signos de envejecimiento aparecen más tarde en la piel del hombre pero los cambios se producen con mayor rapidez una vez que comienzan.

Los hombres se ven más afectados por la flacidez de la piel que se combina con ojeras y bolsas oscuras, algo que les da aspecto de cansancio.

Aunque a ellos les preocupa menos que a las mujeres, los hombres también presentan arrugas. Éstas se presentan más tarde pero cuando aparecen son más pronunciadas.

EXPRESION FACIAL



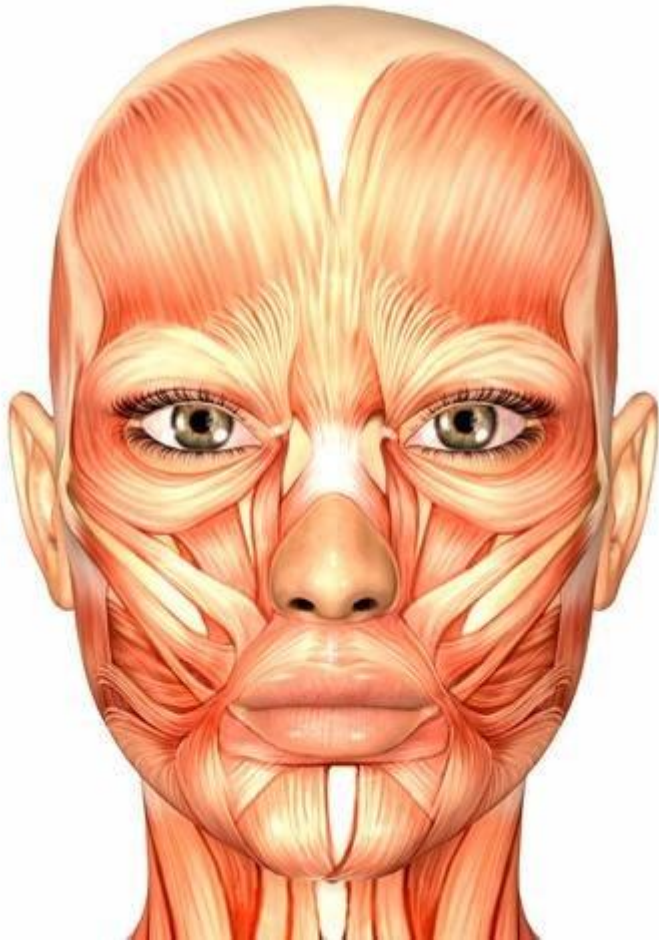
EXPRESION FACIAL

La expresión facial permite la comunicación, adecuación y regulación de las emociones dentro del contexto social.

Bajo la piel un complejo conjunto de músculos íntimamente relacionados dan vida a nuestro rostro, son los llamados músculos faciales.

Estos músculos tienen al menos una inserción en la piel.

MUSCULOS FACIALES



Los músculos de la cara contribuyen a la apertura y la oclusión de los orificios de la cara, a la masticación y a la expresión mímica.

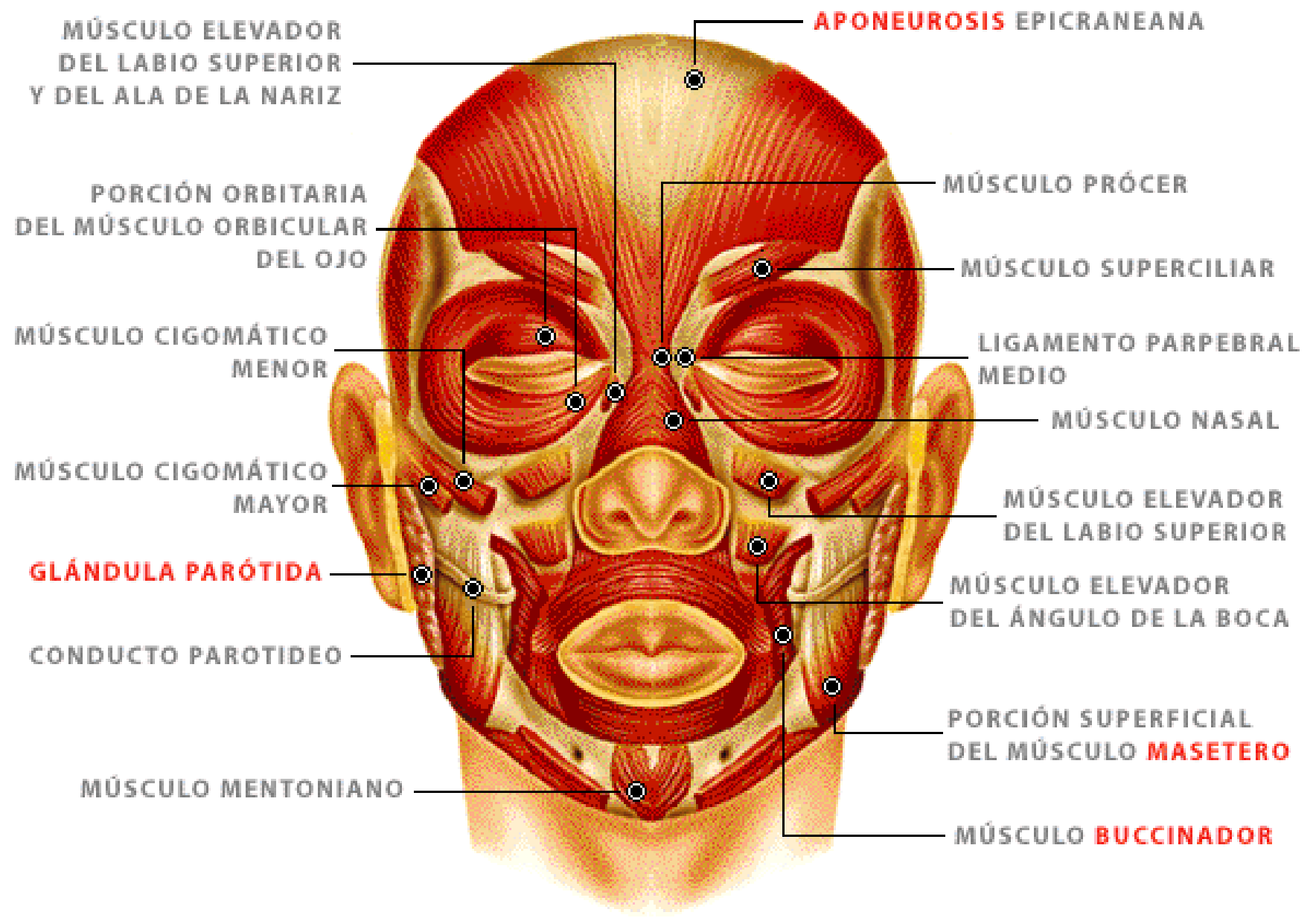
Tienen tres características comunes principales:

- Una inserción móvil cutánea.
- Están inervados por el nervio facial.
- Están agrupados alrededor de los orificios de la cara y son constrictores o dilatadores

Los músculos faciales de la cabeza se dividen en 4 grupos:

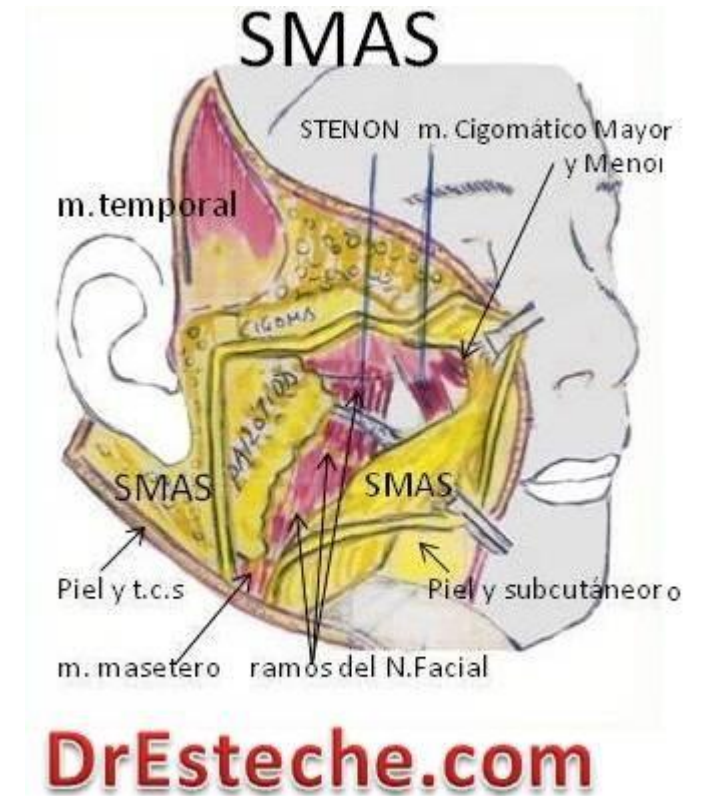
1. Músculos de los párpados y de las cejas
2. Músculos de la oreja
3. Músculos de la nariz
4. Músculos de los labios

PLANO PROFUNDO

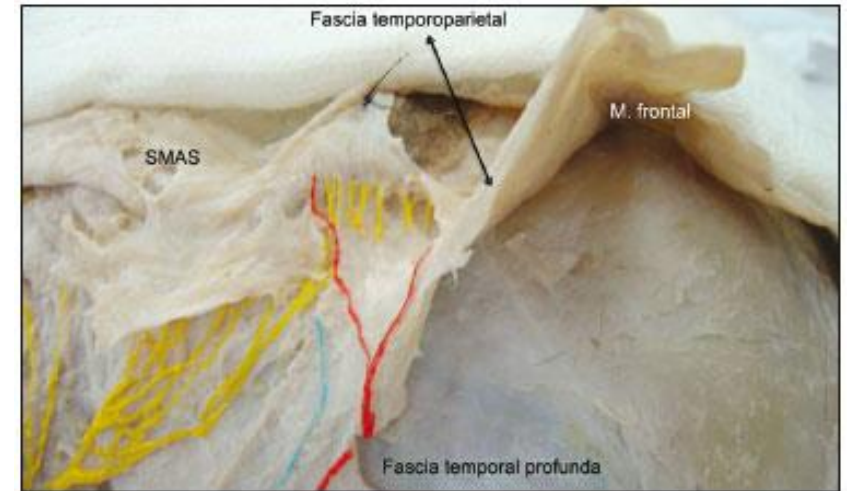
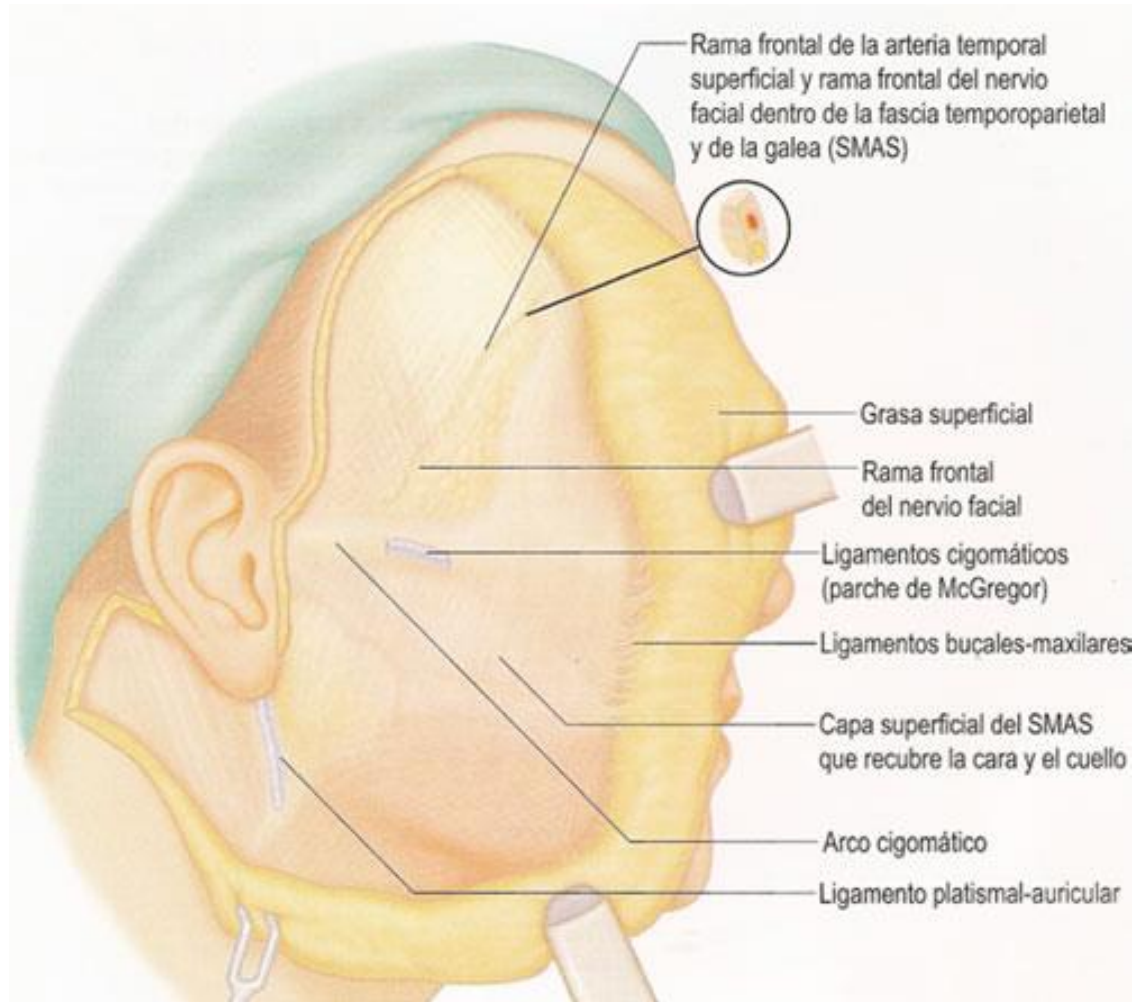


SISTEMA MUSCULO APONEUROTICO SMAS

Capa fibromuscular continua que envuelve la cara y el cuello. Está constituido por una fascia que conecta y distribuye la acción de la musculatura mímica facial. A nivel frontal está formado por la galea y los músculos frontal y piramidal (y los músculos auriculares); a nivel temporal, por la extensión de la galea (fascia pretemporal); anteriormente por el músculo orbicular; más caudalmente por la fascia superficial de la cara. Se continúa con el músculo cutáneo del cuello o platisma. Junto con la galea aponeurótica y el platisma constituyen el remanente en la especie humana del llamado “músculo cutáneo” de los mamíferos.

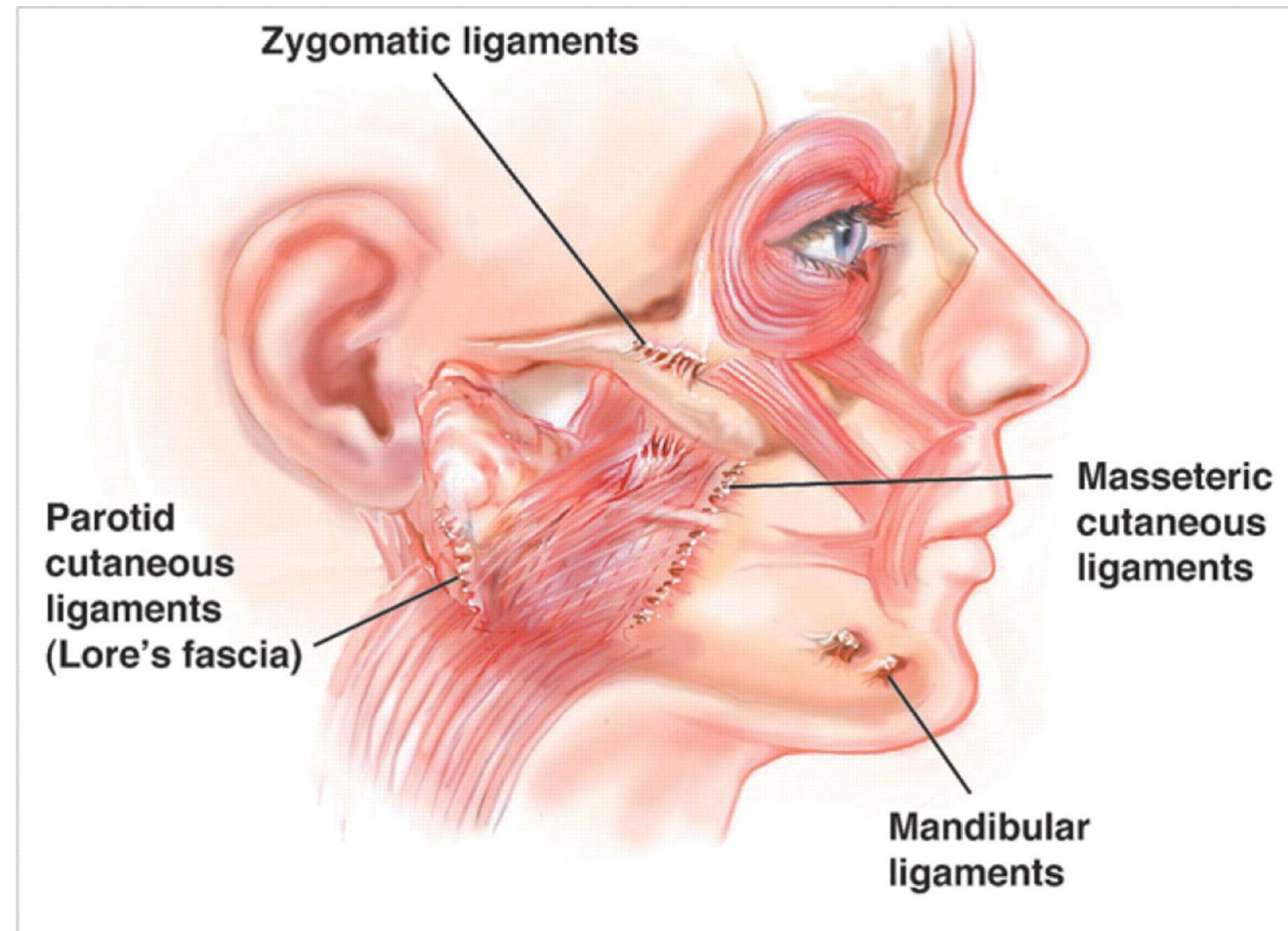
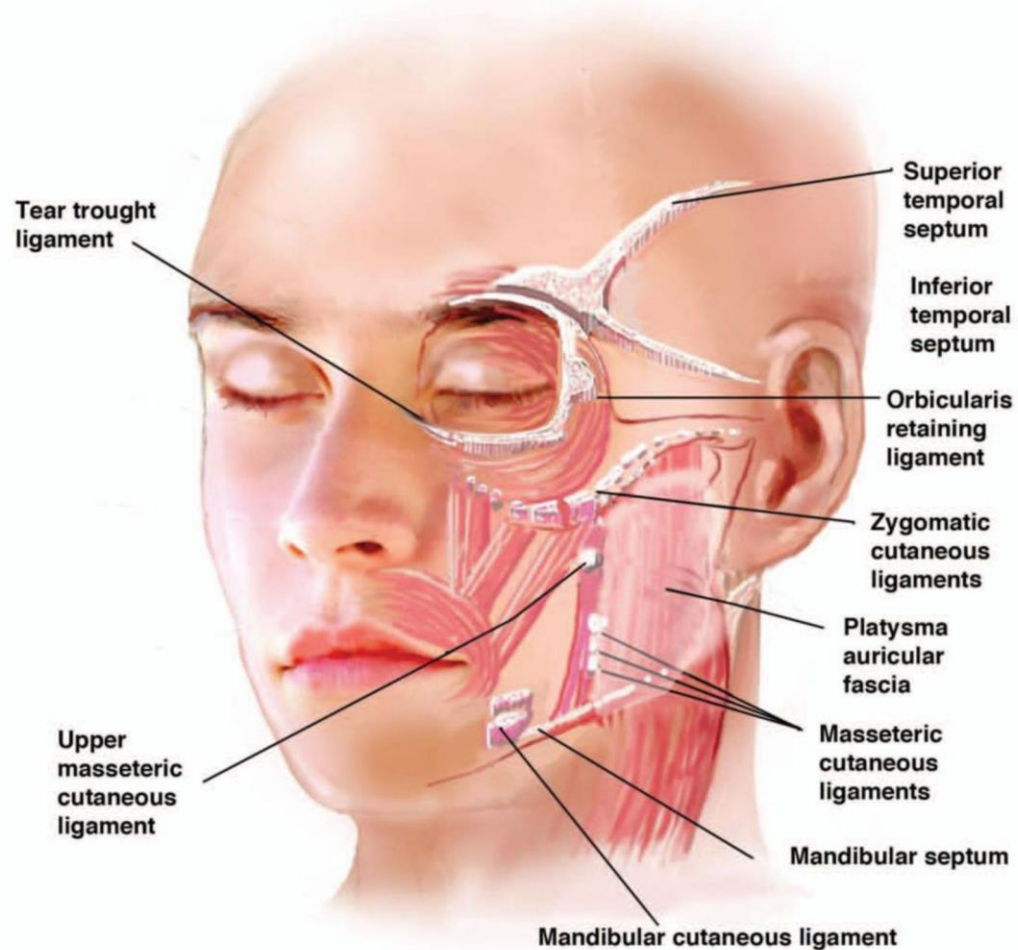


SISTEMA MUSCULO APONEUROTICO SMAS

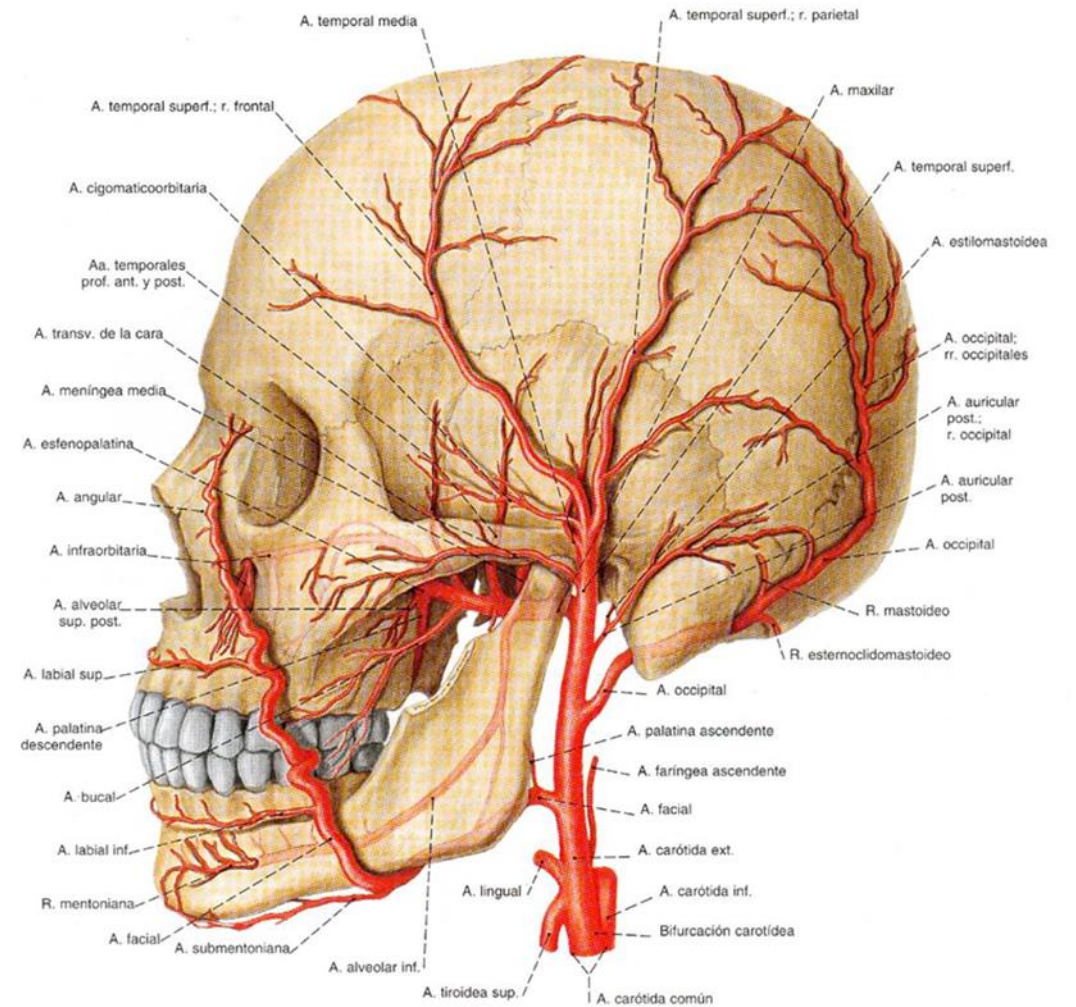
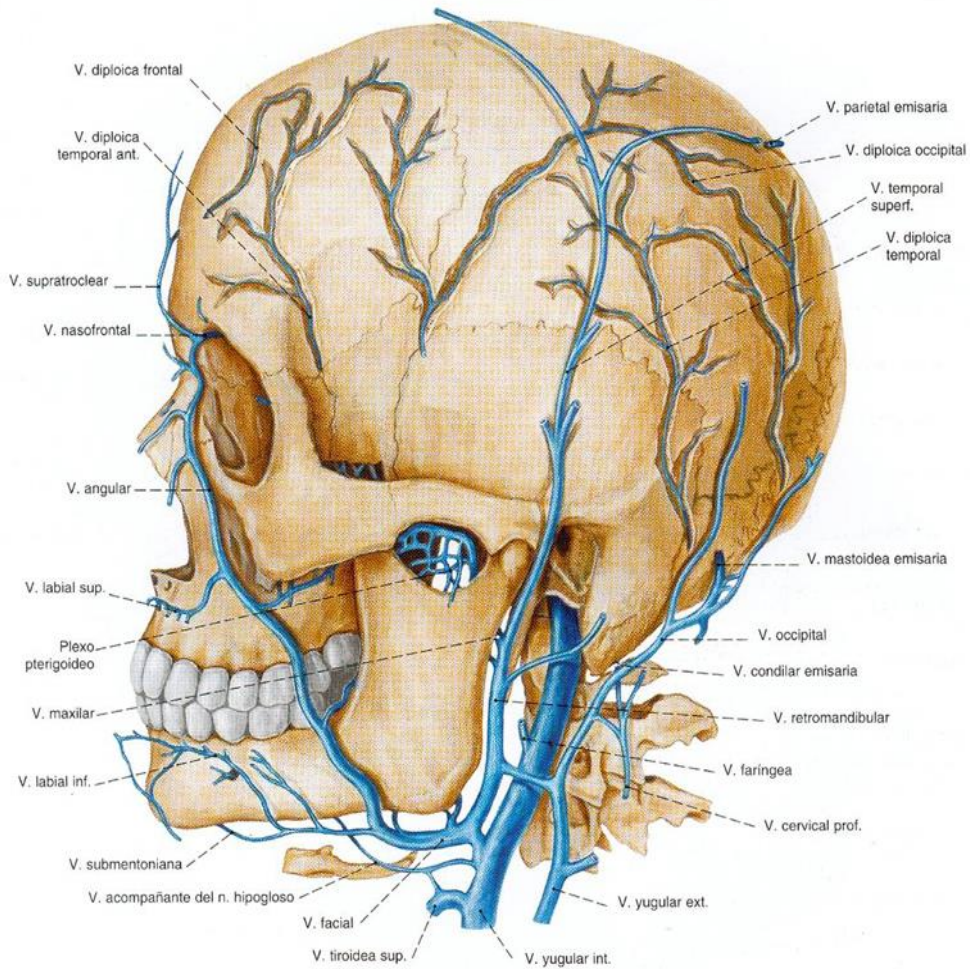


SISTEMA MUSCULO APONEUROTICO SMAS

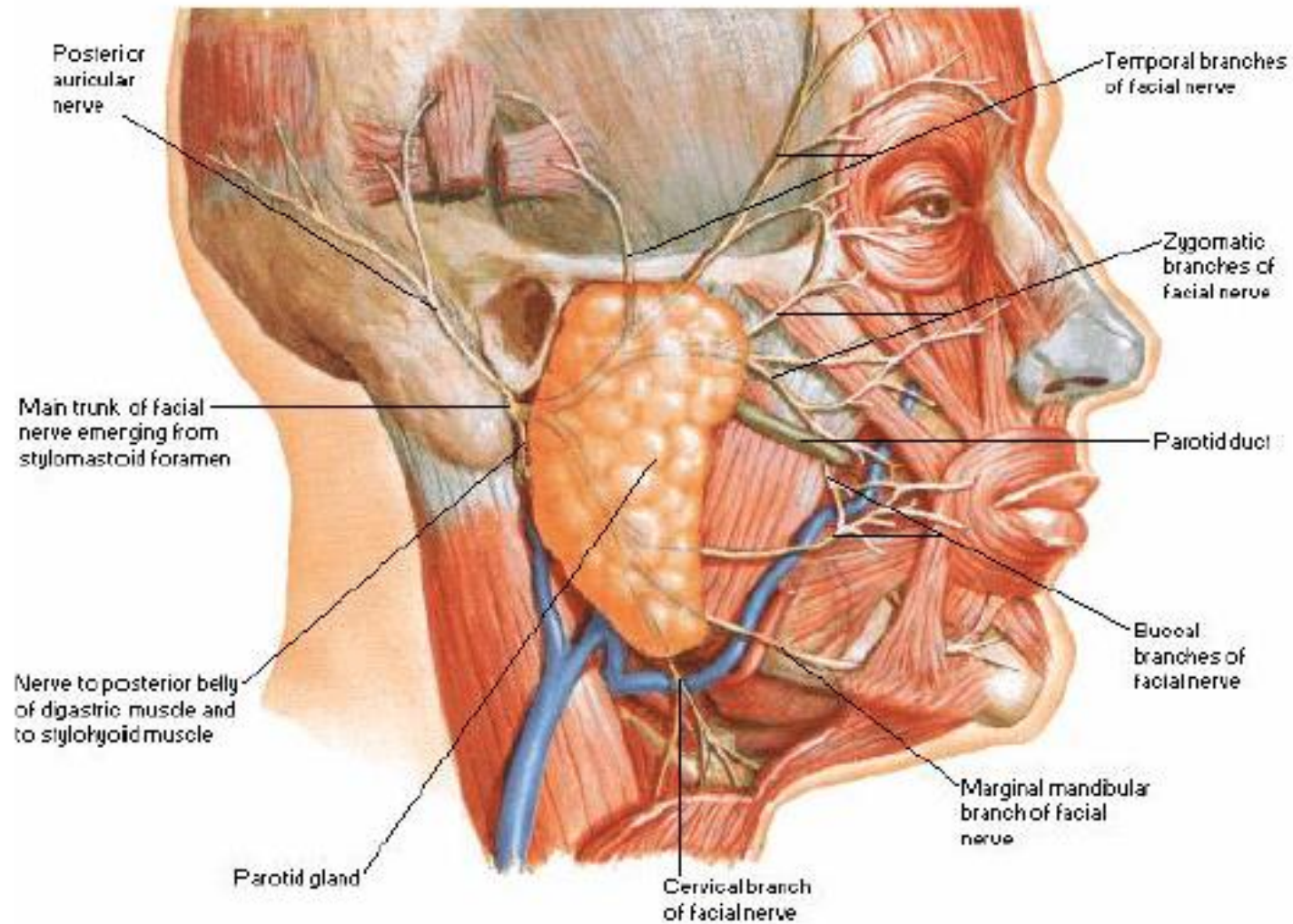
Retaining Ligaments of the Face



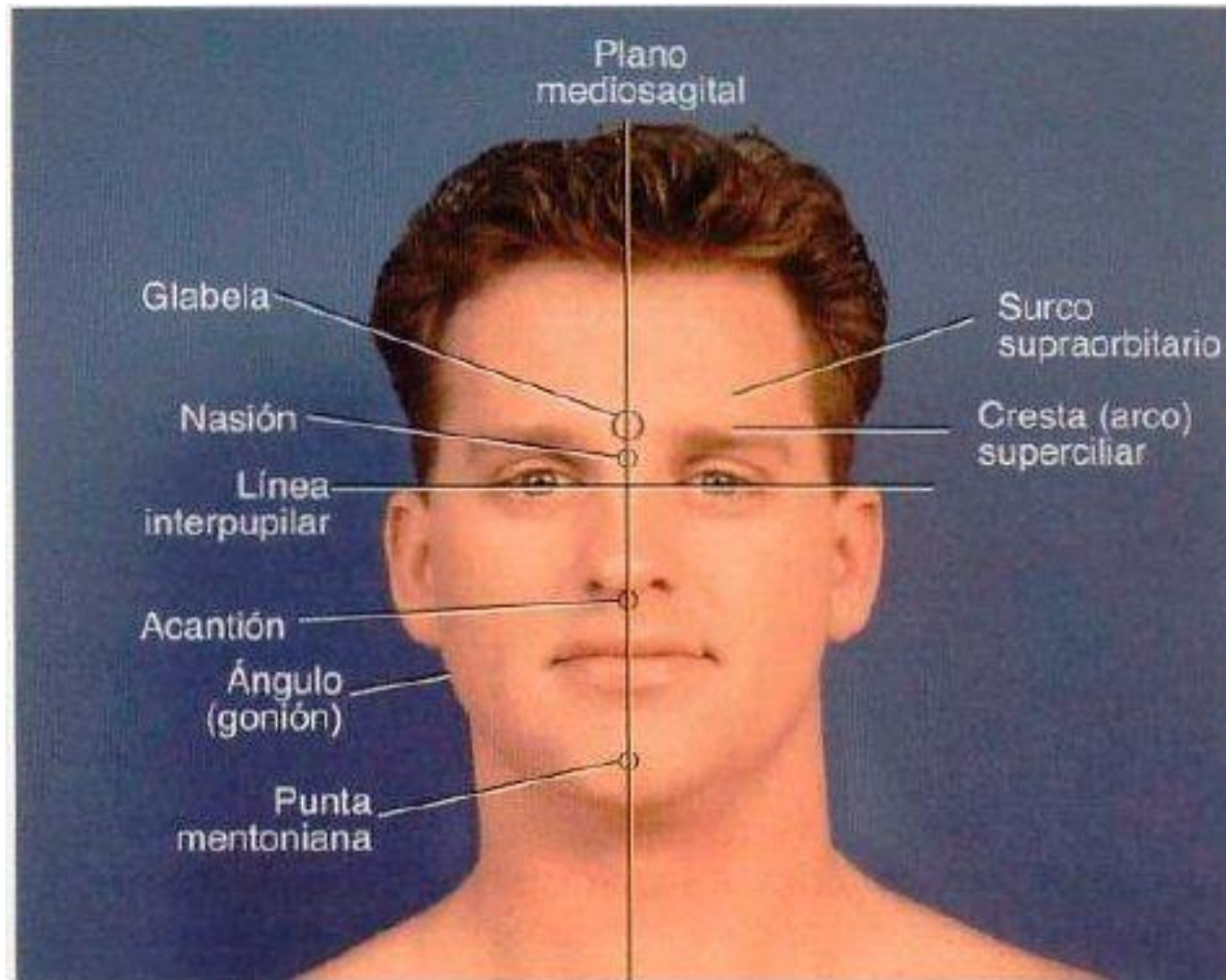
IRRIGACION DE LA CARA



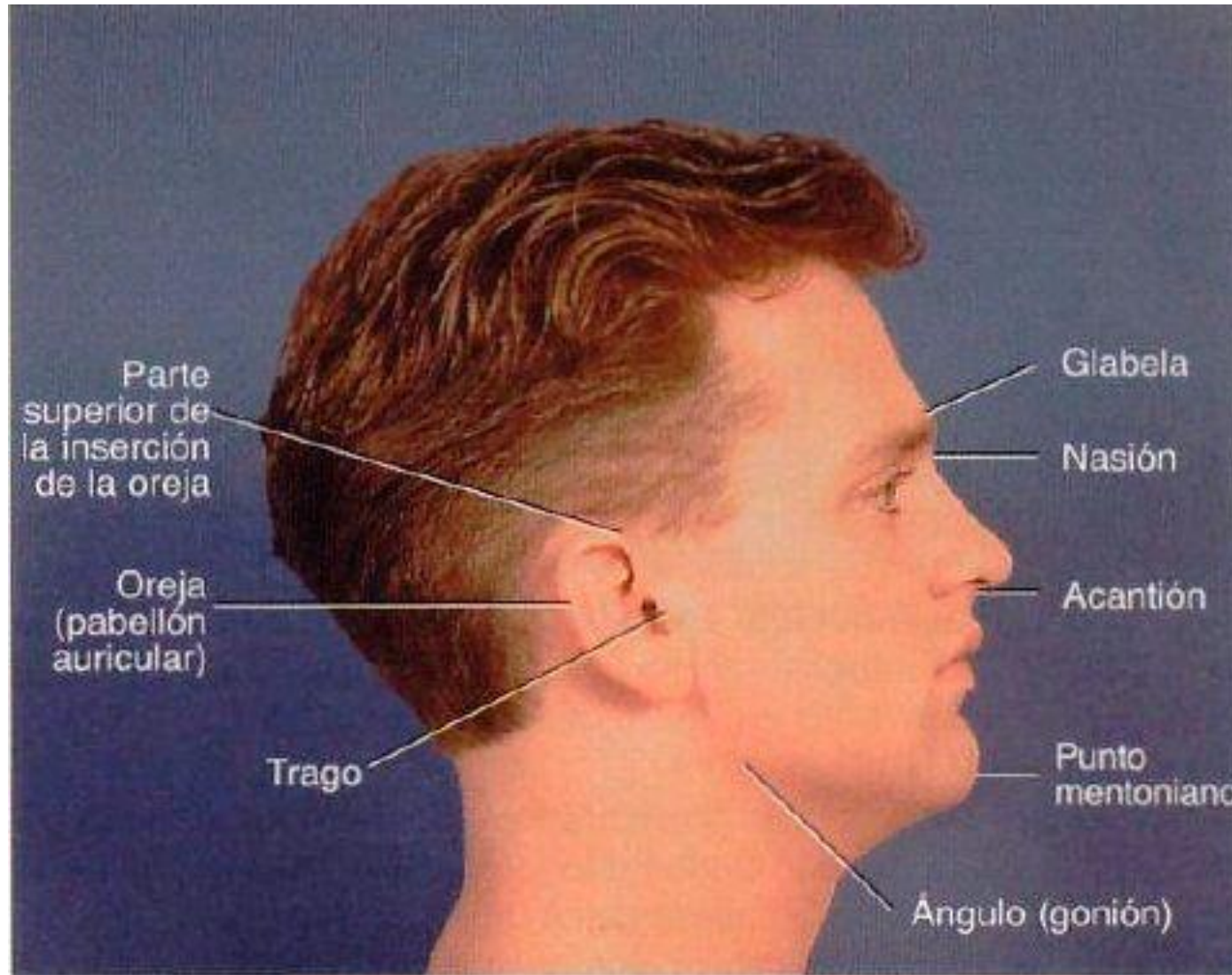
Facial Nerve Branches and Parotid Gland in Situ



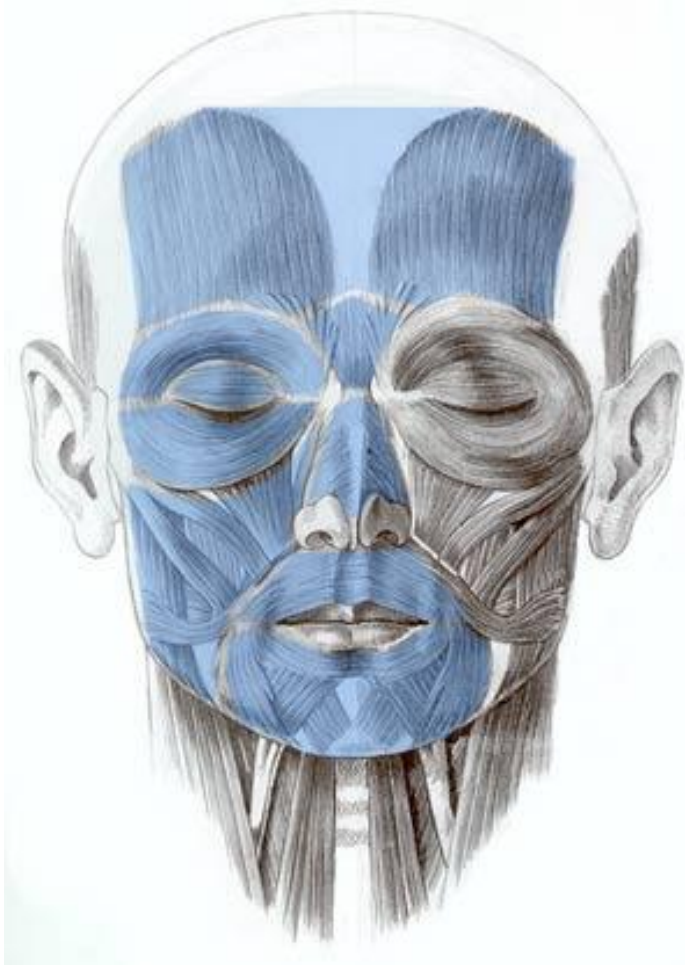
PUNTOS ANATOMICOS DE REPARO



PUNTOS ANATOMICOS DE REPARO



UNIDADES ESTETICAS DE LA CARA



Son zonas cutáneas que morfológica y topográficamente poseen características similares en cuanto a color, grosor, textura, movilidad y elasticidad. También interviene la uniformidad tisular, la vascularización y la presencia de folículos pilosos y glándulas sebáceas.

Son áreas estéticas: la región frontal, la región periorbitaria, la nasal, auricular, perioral, geniana y mandibular.

Por tanto, a la hora de plantear cualquier tratamiento en la cara, como un injerto, relleno, punción o una dermoabrasión, hemos de tener en cuenta que el respeto de dichas unidades estéticas nos permitirá obtener unos resultados estéticos más favorables



GRACIAS